QUEL EST VOTRE DIAGNOSTIC ?

Testons vos connaissances !

Rédigé par :

Dre Avril Hamel-Jolette, m.v., IPSAV, Dipl. ACVIM (MI)

Médecine Interne

Présentation du patient

Lola, un Épagneul Springer femelle stérilisé de 6 ans, est présentée pour une toux grasse depuis une semaine et une diminution d'énergie. Elle vit au Québec et a récemment été dans l'état du Maine. Elle reçoit mensuellement une prévention pour les puces et tiques (NexGard) et ses vaccins sont à jour. Une éosinophilie marquée (8,9 x 109/L, normale : 0-1,5) et une basophilie légère sont notées à l'hématologie et la biochimie est normale. Un SNAP 4DX est négatif.

Voici les radiographies de Lola

SELON VOUS, QUEL EST LE DIAGNOSTIC LE PLUS PROBABLE ?

1. Pneumonie par aspiration
2. Insuffisance cardiaque congestive
3. Bronchopneumopathie éosinophilique
4. Bronchite chronique

RÉPONSE : 3

Explications :

Un patron broncho-interstitiel sévère (pire les lobes caudaux) est noté aux radiographies. Combiné avec une éosinophilie sévère, une cause parasitaire ou une bronchopneumopathie éosinophilique étaient suspectées.

Un patron mixte est aussi souvent vu lors de pneumonie par aspiration, mais les lésions sont plus sévères en portion ventrale. De plus, des vomissements ou des régurgitations sont souvent notés à l'anamnèse. Vu l'absence de distension des veines pulmonaires et de cardiomégalie, une insuffisance cardiaque gauche est improbable. Finalement, les cas souffrant de bronchite chronique ont un historique de toux sèche chronique associé avec des radiographies variant entre normales jusqu'à un patron bronchique diffus sans composante interstitielle. De plus, l'éosinophilie est rare lors de bronchite chronique et si présente, elle est légère.

Lola est un cas classique de bronchopneumopathie éosinophilique (BPE) ! Cette maladie était anciennement connue sous les termes d'« infiltration pulmonaire avec éosinophiles » ou d'« éosinophilie pulmonaire ». La BPE est une maladie chronique et idiopathique caractérisée par une infiltration éosinophilique des bronches et du tissu pulmonaire. Une réaction allergique à certains aérosols est suspectée.

Présentation clinique :

Les chiens souffrant de BPE sont généralement de jeunes adultes (4-6 ans) et les femelles sont plus souvent affectées. Cette maladie est plus fréquente chez les races nordiques (Malamutes et Huskies). Toutefois, elle peut être diagnostiquée chez n'importe quelle race ; petite ou grande. Les signes cliniques les plus souvent rencontrés sont la toux grasse (95-100 %) suivie de haut-le-cœur et d'étouffements. De la détresse respiratoire et de l'intolérance à l'exercice peuvent être présentes et près de la moitié des cas auront un écoulement nasal.

Tests diagnostiques :

Bilans sanguins :

En ordre de fréquence, voici les anomalies notées à l'hématologie : éosinophilie (50-60 %), basophilie (0-55 %) et neutrophilie (25-35 %). La biochimie est généralement dans les normes.

Radiographies thoraciques :

Un patron broncho-interstitiel modéré à sévère est l'anomalie la plus fréquente. Jusqu'à 40 % des patients peuvent aussi avoir une infiltration alvéolaire. Dans les cas plus chroniques, de la bronchiectasie peut aussi être notée.

Si vous détectez une éosinophilie périphérique, voici les diagnostics différentiels à considérer selon la localisation des lésions radiographiques :

Région pulmonaire	Diagnostics différentiels
Parenchyme	Dirofilariose occulte causant une pneumonie éosinophilique
	Pneumonie parasitaire : *Angiostrongylus, Cresonema, Filaroides, etc.*
	Néoplasie
	Pneumonie bactérienne chronique
	Syndrome hyperéosinophilique idiopathique
	Granulomatose pulmonaire éosinophilique
Bronches	Bronchite chronique
	Parasitaire : *Oslerus osleri*
Mixte	Bronchopneumopathie éosinophilique

Analyses parasitaires :

Il est important d'exclure une dirofilariose occulte à l'aide d'un test antigénique. De plus, plusieurs parasites pulmonaires ou parasites digestifs en migration pulmonaire peuvent causer des lésions similaires à la BPE. Un test de centrifugation au sulfate de zinc et un Baermann sont recommandés. Vu leur sensibilité faible à modérée, un résultat négatif ne permet pas d'écarter complètement cette hypothèse. Ces tests devraient donc être répétés ou le patient devrait recevoir une vermifugation efficace contre les parasites pulmonaires (fenbendazole 50 mg/kg q24h pour 10-14 j).

Bronchoscopie :

Les anomalies observées sont généralement sévères. Les bronches sont érythémateuses, épaissies et irrégulières. Les sécrétions purulentes sont abondantes et peuvent même obstruer la lumière des bronches. Ces anomalies sont présentes dans la photo ci-dessous de Lola. Lors de maladie chronique, de la bronchiectasie ou un collapsus des bronches peuvent être observés.

Lavage bronchoalvéolaire :

Une cytologie et une culture sont envoyées. Ces tests permettent de confirmer le diagnostic de BPE lorsque le nombre de cellules inflammatoires est augmenté et que la proportion d'éosinophiles est excessive. En temps normal les macrophages composent 60-70 % de la population et les éosinophiles ≤ 5 %. De plus, le LBA permet d'exclure plusieurs différentiels en l'absence de cellules tumorales, de larves/œufs parasitaires ou de croissance bactérienne.

Ci-dessous, la cytologie du LBA de Lola. Vous pouvez constater que la cellularité de l'échantillon est excessive. De plus, les éosinophiles prédominent et composent 75-80 % des cellules inflammatoires de l'échantillon.

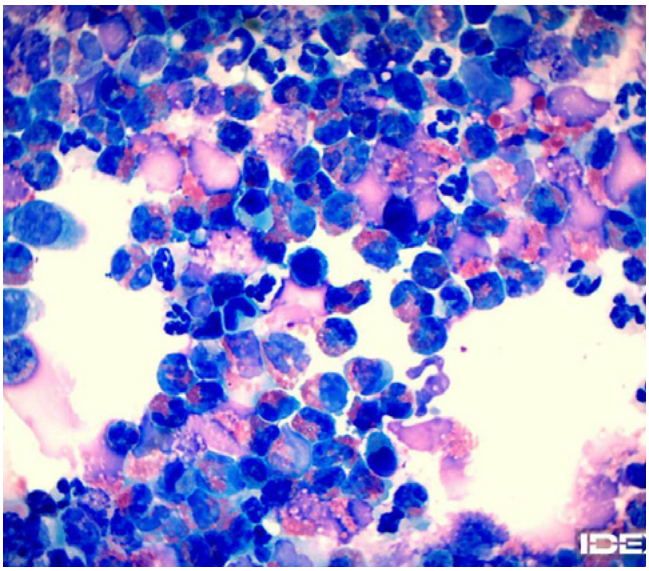



Traitement :

Le traitement classique est l'administration de corticostéroïdes à dose immunosuppressive. La médication est sevrée par palier de 25 % une fois par semaine, afin de trouver la dose la plus faible qui contrôle les symptômes. La fluticasone administrée en inhalation (masque AeroDawg) peut aussi être utilisée en phase de maintenance ou dès le départ dans des cas de BPE moins sévères.

Pronostic :

De rares cas peuvent guérir après le sevrage des corticostéroides. La majorité des cas nécessitent toutefois un traitement de prednisone faible-dose à jour alterné ou de fluticasone en inhalation afin de contrôler leurs signes cliniques. Plus rarement, certains patients nécessitent des doses élevées de prednisone causant beaucoup d'effets adverses, et ces derniers ont un pronostic réservé.

Références :

Clercx et Peeters, Vet Clin North Ame, 37 (2007), 917-935
Cannonne et al, JSAP, 2016 (57) 537-542