FOCUS

CENTRE VÉTÉRINAIRE DMV

Dre Julie Gadbois
DMV, Dipl. ACVR

Cas clinique de radiographie

Quel est votre diagnostic?

Voici les radiographies d'un caniche miniature, mâle stérilisé de 11 ans et présenté au service d'urgentologie pour faiblesse et tremblements généralisés. Le patient est connu comme étant hypothyroïdien (sous médication), diabétique (bien contrôlé avec insuline), avec une légère élévation persistante aux analyses sanguines de l'ALT, l'ALP et des triglycérides. Le patient démontrerait parfois une polyurie et une polydispsie. À l'examen général, le patient présente un inconfort à la palpation de la région thoracolombaire, d'où la recommandation de prendre ces radiographies. Quel est votre diagnostic?

Réponse sur la 3e page

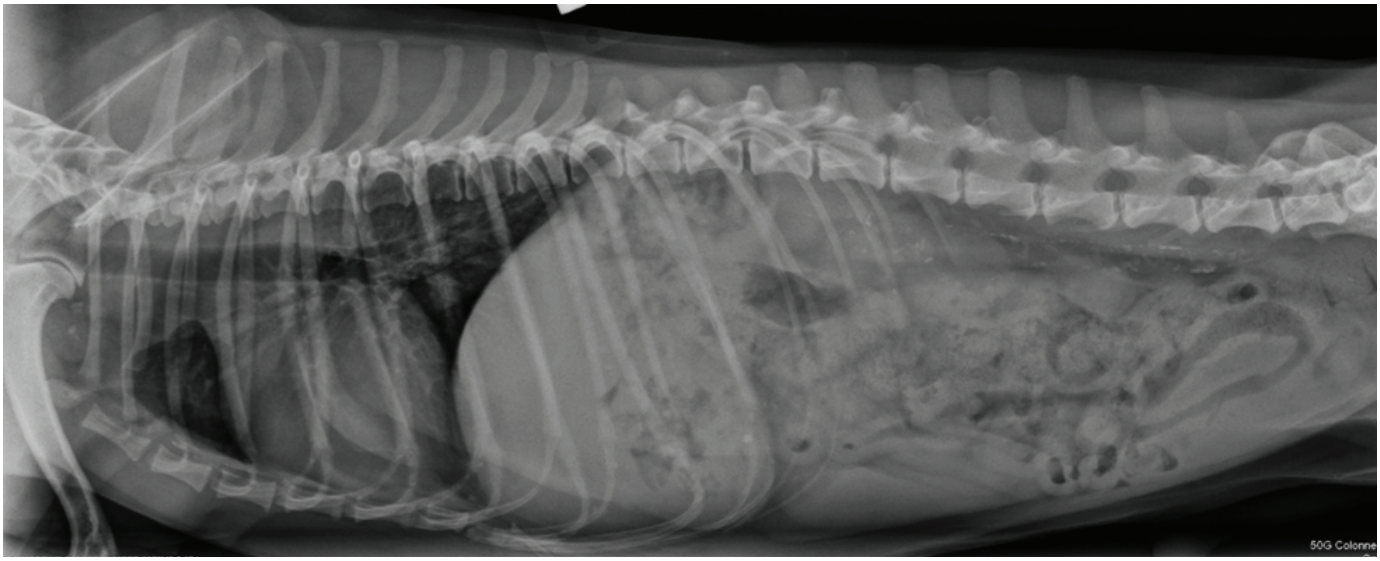

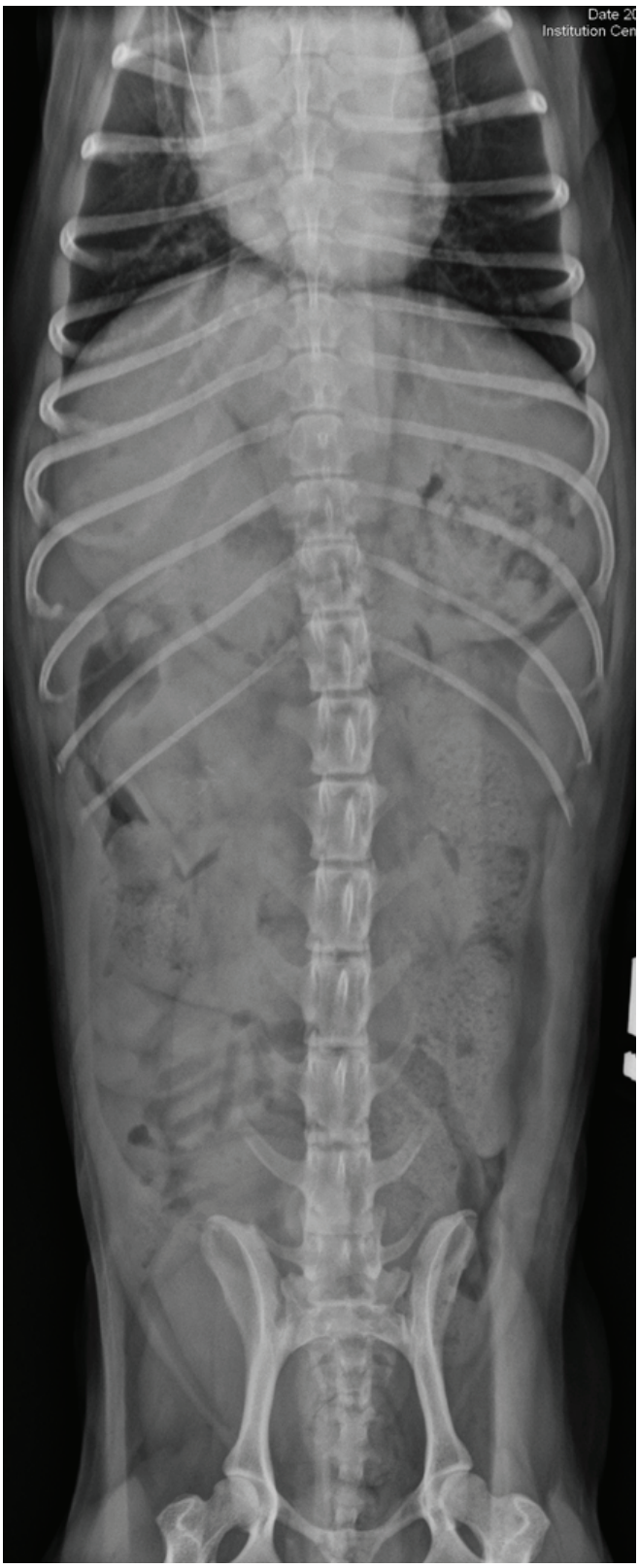
Date 20
Institution Cen

Anomalies radiographiques :

- Sur la portion de thorax visible, en région médiastinale crâniale sur la projection latérale, on remarque la présence de deux foyers minéralisés, bien définis, mesurant environ 4 mm de diamètre. Il ne semble pas il y avoir d'effet de masse à ce niveau sur cette projection (cette région n'étant pas incluse sur la VD). (ENCADRÉ JAUNE).
- La queue de la rate apparait légèrement plus proéminente sur la projection latérale, ce qui n'est pas répété sur la VD. (ENCADRÉ BLEU).
- Sur la projection latérale, une minéralisation discale in situ T11-T12 est notée, sans diminution de l'espace intervertébral. (ENCADRÉ VERT).
- Sur la VD, dans le quadrant moyen droit, latéralement aux vertèbres L1 et L2, de fines minéralisation légèrement amorphes sont visibles, étant le plus probablement localisées dans le rein droit ou encoredans le tractus digestif. (ENCADRÉ MAUVE).
- Sur la projection latérale, en région rétropéritonéale, on remarque la présence de plusieurs foyers d'opacité minérale plus ou moins définis, et qui semblent délimiter une structure tubulaire orientée parallèlement à la colonne vertébrale. Ces derniers ne sont pas visibles sur la VD. (ENCADRÉ ROUGE).

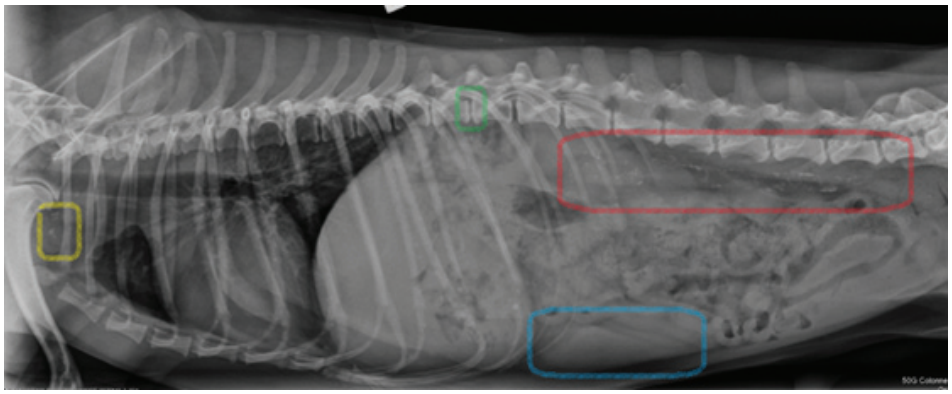

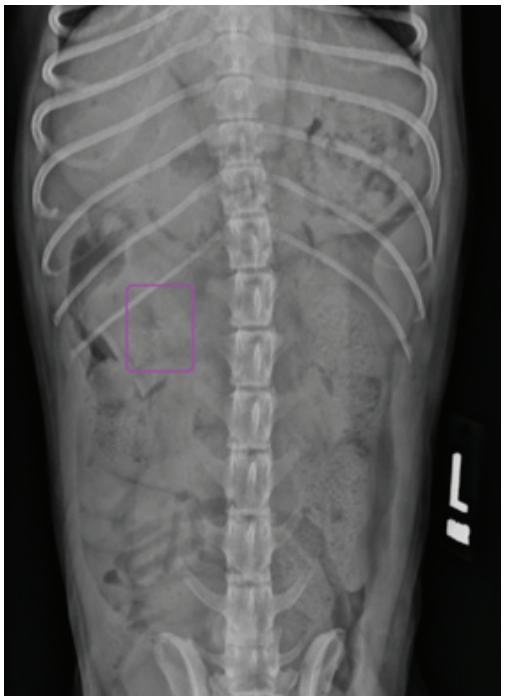

DISCUSSION :

Les **foyers minéralisés décrits en région rétropéritonéale** représentent le plus probablement une minéralisation de la paroi aortique vu leur apparence tubulaire.

Dans la littérature, la liste des diagnostics différentiels lors de minéralisation de l'aorte abdominale inclue :

- les pathologies causant une hypercalcémie sanguine - il s'agit alors d'une minéralisation dite « métastatique » - telles :
  - lymphome,
  - insuffisance rénale,
  - hyperparathyroïdisme primaire ou secondaire,
  - hypervitaminose D;
- les pathologies ne causant pas d'altération de la calcémie sanguine - causant alors une minéralisation dite « dystrophique » telles :
  - artériosclérose,
  - hyperadrénocorticisme,
  - idiopathique.

Si une telle minéralisation avait été plutôt visualisée au niveau de l'aorte thoracique, il aurait également fallu inclure une spirocercose.

Dans le cas présent, puisque le patient avait une calcémie normale, une minéralisation métastatique était peu probable.

Fait intéressant, l'athérosclérose, un sous-type d'artériosclérose, est une condition rare chez le chien qui se caractérise par une déposition de lipides et de cholestérol dans la paroi artérielle et qui peut par la suite se minéraliser. L'athérosclérose est généralement associée chez le chien hypothyroïdien avec hypercholestérolémie.

Ce type de trouvaille est assez rare chez le chien et est généralement sans signification clinique (ce qui est probablement le cas chez notre patient). Un cas de thrombus aorto-iliaque secondaire à une lésion d'artériosclérose minéralisée est toutefois rapporté dans la littérature chez un Husky de 12 ans qui présentait une faiblesse chronique d'un membre pelvien.

Les foyers minéralisés décrits au niveau de la région médiastinale demeurent de localisation et de signification incertaines. Il pourrait s'agir d'une superposition de structures, mais la possibilité de foyers de minéralisation dystrophique doit aussi être considérée.

La minéralisation discale in situ présente au niveau de l'espace intervertébral T11-T12 peut demeurer une trouvaille indiquant une dégénérescence du disque. En raison de l'inconfort thoracolombaire mentionné dans l'anamnèse, la possibilité d'une hernie discale sous-jacente ne peut être exclue.

Chez ce patient, il a été recommandé de compléter le bilan sanguin afin d'exclure un hyperadrénocorticisme sous-jacent. Une échographie de l'abdomen et de la région médiastinale crâniale a aussi été recommandée afin de mieux définir la localisation des différents foyers minéralisés et d'évaluer entre autres les glandes surrénales, les reins et la rate. Ces tests ayant été déclinés par les propriétaires, un traitement symptomatique pour hernie discale a été débuté (Metacam et tramadol), et lors du suivi quelques jours plus tard, le patient semblait aller beaucoup mieux.

Contactez-nous!

Équipe d'imagerie
dmv-radios@centredmv.com
514 633-8888 poste 222