QUAND UNE LYMPHOCYTOSE EST EN RÉALITÉ UNE LEUCÉMIE !

Rédigé par :

Dre Marie Ève Nadeau, m.v. DACVIM (onco)

Oncologie

« Vous recevez les analyses sanguines ; (hématologie et biochimie) prédétartrage de Pouky, un terrier croisé de 10 ans, et celles-ci ne démontrent aucun changement sauf une lymphocytose à 6000 cellules/uL.

Pouky est un petit chien en santé qui n'éprouve aucun symptôme outre une maladie dentaire assez avancée et une inflammation buccale non négligeable. Vous trouvez plausible, bien qu'atypique, que l'inflammation présente dans sa cavité orale soit responsable de cette réaction. Un examen du frottis sanguin vous permet de constater que les lymphocytes ont une apparence tout à fait normale. Vous procédez au détartrage et recommandez une hématologie de contrôle 1 mois après la procédure. »

Ce scénario, à peu de différence près, est peut-être familier pour certains. Confronté à une lymphocytose mature, il est parfois difficile d'en déterminer la cause. Il semble que plusieurs différentiels soient mis de l'avant du stress jusqu'à la néoplasie en passant par l'infection, la maladie immunitaire ou endocrinienne[1]. Cependant, face à une lymphocytose mature persistante ou même augmentant en sévérité, peu de diagnostics différentiels demeurent chez le chien. On pensera alors à l'erhlichiose (E. canis), l'hypoadrénocorticisme, ou à la présence d'une néoplasie[2]. Dans de rares cas, la présence d'une lymphocytose peut-être secondaire à un thymome, mais, la plupart du temps celle-ci sera causée par une leucémie lymphoïde chronique (LLC).

Leucémie lymphoïde chronique canine : Diagnostics différentiels	
Infectieux	**Endocrinienne**
Bactérienne : surtout E.canis Protozoaire : surtout B. canis et L. Infantum	Hypoadénocorticisme
Physiologique	**Tumorale**
Réponse au stress (douleur, peur, anxiété) Injection de catécholamines : épinéphrine ou norépinéphrine	Thymome
	Immunitaire
	Maladie auto-immune : rare, voir improbable

L'incidence réelle de la leucémie lymphoïde chronique de même que son étiologie demeure inconnus[3]. Un article récent rapporte toutefois la forte possibilité d'une prédisposition génétique[4]. En effet, les chiens de petite race, plus particulièrement les bulldogs anglais auraient une prédisposition au développement des LLC.

Contrairement à la leucémie aiguë, la leucémie lymphoïde chronique présente généralement un court indolent et insidieux avec une absence de symptôme en début de maladie ou encore des signes cliniques non spécifiques[3, 5]. L'examen clinique présente rarement d'anomalie, mais peut à l'occasion mettre en évidence une lymphadénomégalie et/ou une splénomégalie. L'hématologie peut, bien que rarement, révéler des cytopénies associées (anémie ou thrombocytopénie plus rarement neutropénie).

La biochimie peut quant à elle mettre en évidence une hyperglobulinémie. La moelle osseuse sera généralement infiltrée, mais peut ne pas être la source de la leucémie dans certaines situations. Une absence d'infiltration de celle-ci ne constitue donc pas une raison valable d'exclure une LLC de la liste de diagnostics différentiels. En effet, certaines LLC prendront origine de la rate et ne présenteront pas d'infiltration de la moelle osseuse en début de maladie[3, 5.]

Bien qu'il puisse être possible d'exclure par des tests relativement simples certains diagnostics différentiels (par exemple : erhlichiose : 4Dx et hypoadrénocorticisme : cortisol de base), certaines situations cliniques peuvent demeurer ambiguës. Il devient donc essentiel de confirmer le diagnostic de LLC. Deux méthodes sont maintenant couramment utilisées. Dans un premier temps, une meilleure caractérisation de la population lymphoïde peut être obtenue. En effet, les LLC représentent des proliférations ou accumulations de lymphocytes dans le sang qui sont soit de type T ou B. ainsi, en obtenant l'immunophénotype de la population présente, il est possible de conclure au diagnostic de LLC. Puisque la majorité des lymphocytes présents en circulation sont des lymphocytes T, cette conclusion n'est pas toujours possible sur un échantillon sanguin. La cytométrie de flux est la méthode de choix pour effectuer les analyses d'immunophénotypage et permet une analyse détaillée de la population lymphoïde présente2. Cette technique est disponible dans plusieurs universités, dont Guelph et bientôt au service de diagnostic de la FMV. Lorsque malgré une analyse immunophénotypique détaillée le diagnostic demeure ambigu, une analyse de clonalité est alors recommandée. Par définition, un cancer est d'origine clonal. C'est-à-dire qu'il provient d'une seule cellule qui transmettra ses caractéristiques génétiques à toute sa progéniture. Il est alors possible d'effectuer un test sur les lymphocytes suspects pour démontrer leur clonalité. Ce test se nomme le « PARR assay » et est effectué à l'Université du Colorado et de la Californie, Davis.

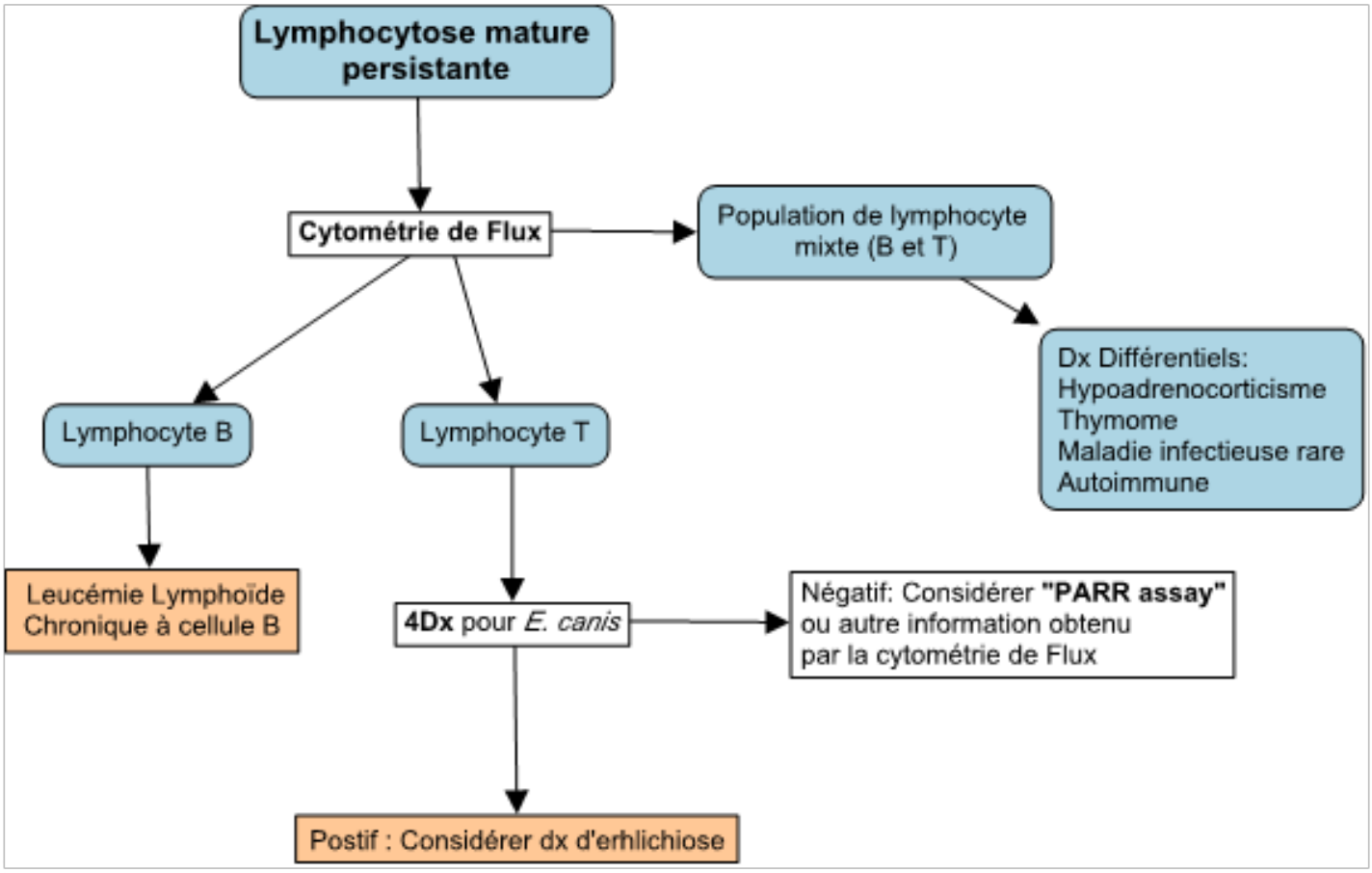

Figure : Suggestion de diagramme diagnostique lors de lymphocytose mature persistante. (Adapté de : Avery [Avery, 2007 #341)

Lorsqu'un diagnostic est obtenu, la mise en place d'un traitement sera basée sur les éléments suivants [Vail DM, 2012 : 608-638 # 48] :

- La présence de symptôme ;
- La présence de cytopénie ;
- La présence d'infiltration d'organe ;
- La présence d'une lymphocytose de plus de 60 000 cellules/uL.

Conclusion

En l'absence des critères mentionnés, plusieurs chiens souffrants de LLC peuvent simplement être suivis mensuellement ou aux 2 mois par des examens physiques et des hématologies. Par contre, en présence de l'un ou plusieurs de critères, la mise en place d'un traitement est généralement recommandée. Pour le moment, le traitement le plus efficace est le chlorambucil combiné à la prednisone avec des survies qui excèdent plus souvent 1 an (1 à 3 ans) et variant en fonction du type de LLC3. Ce traitement est généralement bien toléré et nécessite un suivi au un à trois mois à long terme.

CENTRE VÉTÉRINAIRE DMV

RÉFÉRENCES

1. Stockham SL, Keeton KS, Szladovits B. Clinical assessment of leukocytosis: distinguishing leukocytoses caused by inflammatory, glucocorticoid, physiologic, and leukemic disorders or conditions. The Veterinary clinics of North America Small animal practice 2003; 33:1335–1357.

2. Avery AC, Avery PR. Determining the significance of persistent lymphocytosis. The Veterinary clinics of North America Small animal practice 2007; 37:267–282, vi.

3. Vail DM PM, Young KM.. Canine lymphoma and leukemias In: Withrow and MacEwan's Small Animal Clinical Oncology. , 5th ed. Edited by: Withrow SJ, Vail DM, Page RL. St-Louis, MI : Elsevier-Sauders ; 2012 : 608–638 ; 750.

4. Bromberek JL, Rout ED, Agnew MR, et al. Breed Distribution and Clinical Characteristics of B Cell Chronic Lymphocytic Leukemia in Dogs. Journal of veterinary internal medicine/American College of Veterinary Internal Medicine 2016; 30:215–222.

5. Workman HC, Vernau W. Chronic lymphocytic leukemia in dogs and cats: the veterinary perspective. The Veterinary clinics of North America Small animal practice 2003; 33:1379–1399, viii.