FOCUS

EXÉRÈSE D'UN SARCOME DES TISSUS MOUS SUBSCAPULAIRE

à l'aide d'une scapulectomie partielle

Rédigé par :

Jérôme Planté, DMV, DECVS
Chirurgien

Arnaud Baldinger, DMV, IPSAV
Interne en chirurgie

Groupe Dimension Multi Vétérinaire Inc.

INTRODUCTION

Le traitement des tumeurs impliquant la scapula est complexe et nécessite souvent une amputation du membre affecté. La chirurgie de préservation du membre thoracique à l'aide d'une scapulectomie partielle est toutefois une alternative réalisable chez certains patients selon la position de la tumeur sur la scapula. La portion articulaire de la scapula (cavité glénoide) et une partie du col doivent être préservées pour permettre de conserver une fonction acceptable du membre opéré. Une fonction locomotrice presque normale peut être obtenue lorsqu'une portion plus importante de la scapula peut être sauvegardée.

ANAMNÈSE, PRÉSENTATION ET PROCÉDURES DIAGNOSTIQUES

Une femelle Jack Russel Terrier stérilisée de 7 ans a été présentée au service de chirurgie du Centre Vétérinaire DMV pour l'évaluation d'une masse au membre thoracique gauche.

Une boiterie de ce membre avec des phases de non appui était rapportée depuis deux mois. Lors d'une première consultation, des anti-inflammatoires (Deramaxx) ont été prescrits par le vétérinaire référent. Une légère amélioration transitoire avait alors été observée. En l'absence d'amélioration plus significative, des radiographies des épaules et des coudes ont été réalisées et aucune lésion n'a été notée. Un bilan sanguin et une urologie ainsi qu'un SNAP 4DX ont également été réalisés ne révélant aucune anomalie. Une masse en regard de l'épaule gauche est apparue un mois avant la référence. La chienne était plus calme dernièrement et ne désirait plus courir. L'examen physique général n'a pas démontré de problème. L'examen myoarthrosquelettique a révélé une boiterie d'appui sévère du membre thoracique gauche avec phases de non appui ainsi qu'une atrophie musculaire du membre avec proéminence de l'épine scapulaire ainsi qu'un effet de masse ferme et mal définie de 6 cm, adhérée aux plans profonds et située crânialement et médialement à la scapula gauche. Les manipulations de l'épaule gauche étaient inconfortables. Celle-ci était stable sans augmentation de l'angle d'abduction. Le reste de l'examen orthopédique était normal.

Des incidences radiographiques latérale et crânio-caudale de l'épaule gauche ont permis de noter la présence d'une enflure et d'une opacification des tissus mous dans la région de la scapula gauche, sans lyse osseuse observable.

Une aspiration à l'aiguille fine de la masse a permis d'obtenir à la cytologie un diagnostic présomptif de tumeur mésenchymateuse.

Un rendez-vous avec le Docteur Marie-Ève Nadeau (Oncologue au centre DMV) a alors été pris pour permettre d'envisager les différentes options thérapeutiques. Lors de la rencontre, des radiographies thoraciques ont été réalisées pour compléter le bilan d'extension (absence d'anomalie).

Un examen tomodensitométrique du thorax incluant les membres thoraciques a été réalisé par le Docteur Kate Alexander (Radiologue au centre DMV) afin de déterminer le degré d'envahissement de la masse et sa position précise. Celui-ci a montré une importante masse subscapulaire gauche (image 1 et 2) de 6 cm de longueur par 4 cm de largeur et 6 cm de hauteur, bien délimitée par rapport aux structures environnantes, compatible avec un néoplasme et dont les caractéristiques de rehaussement et la localisation étaient suggestives d'un sarcome (fibrosarcome, hémangiosarcome, sarcome indéterminé, etc.). Une tumeur maligne des racines nerveuses était jugée improbable. La masse était très proche des portions craniale et médiale de la scapula et son excision complète en ôtant les parties proximale et craniale de la scapula semblait envisageable. Aucune métastase thoracique n'a été détectée.

Suite aux examens complémentaires et ayant la volonté d'améliorer le bien-être de leur chienne tout en conservant le membre thoracique gauche, les propriétaires ont décidé de réaliser la chirurgie d'excision de la masse avec conservation du membre par scapulectomie partielle.

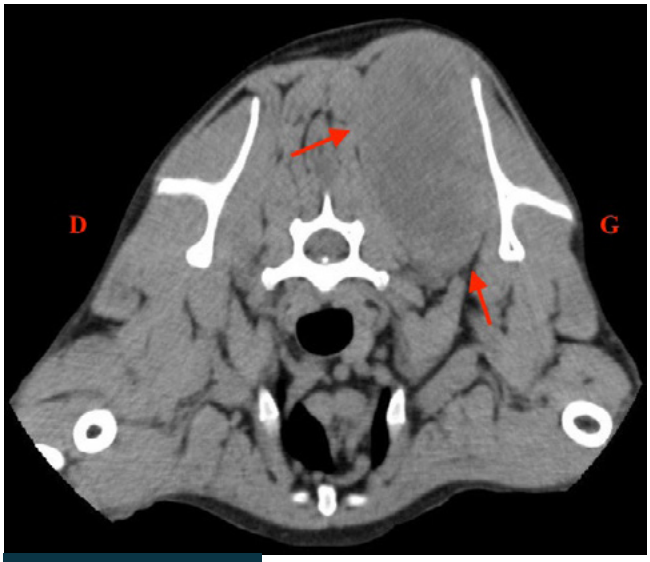

Image 1

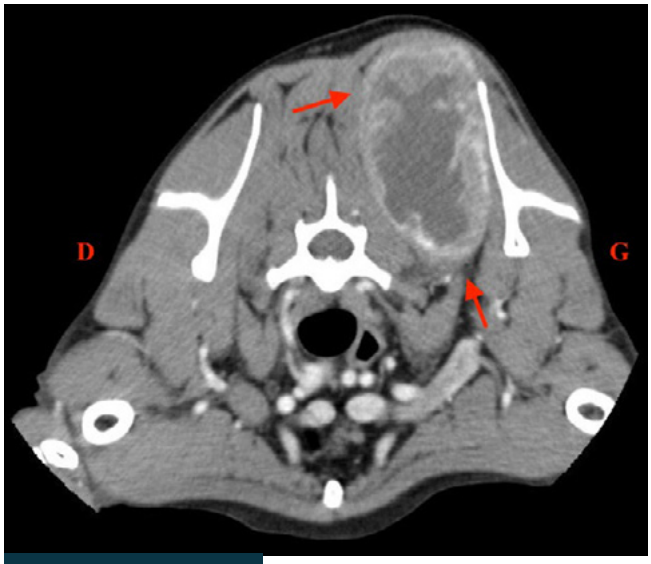

Image 2

PROCÉDURE CHIRURGICALE ET ÉVOLUTION POST-OPÉRATOIRE :

La chienne a été placée sous anesthésie générale et suite à une préparation chirurgicale standard l'excision de la masse a été réalisée avec scapulectomie partielle.

Une incision cutanée en ellipse a été réalisée en regard de la scapula gauche sur 10 cm au pourtour de la masse. Une dissection fine des tissus mous, et une incision des muscles omotransversaires et trapèze ont été faites afin d'isoler la masse crânialement.

Une dissection a ensuite été réalisée dorso-caudalement à l'épine scapulaire avec section des muscles rhomboïde, deltoïde portion épineuse et des muscles infra-épineux. Une dissection mousse a été pratiquée en partie médiale et caudale de la scapula afin de positionner 2 rétracteurs de type Ribbon malléable pour isoler l'os des racines nerveuses et des vaisseaux sanguins. Une ostéotomie de la scapula a ensuite été réalisée caudalement à l'épine scapulaire, du bord proximal jusqu'au tiers distal de la scapula à l'aide d'une scie oscillante (image 3). L'ostéotomie a ensuite été complétée perpendiculairement à la scapula en direction craniale à travers l'épine scapulaire et la portion craniale de la scapula afin de détacher l'ensemble de la partie crâniale et proximale de la scapula incluant l'épine scapulaire.

La masse a alors été isolée, entourée de plans musculaires sous-jacents qui formaient des plans profonds sains (image 4).

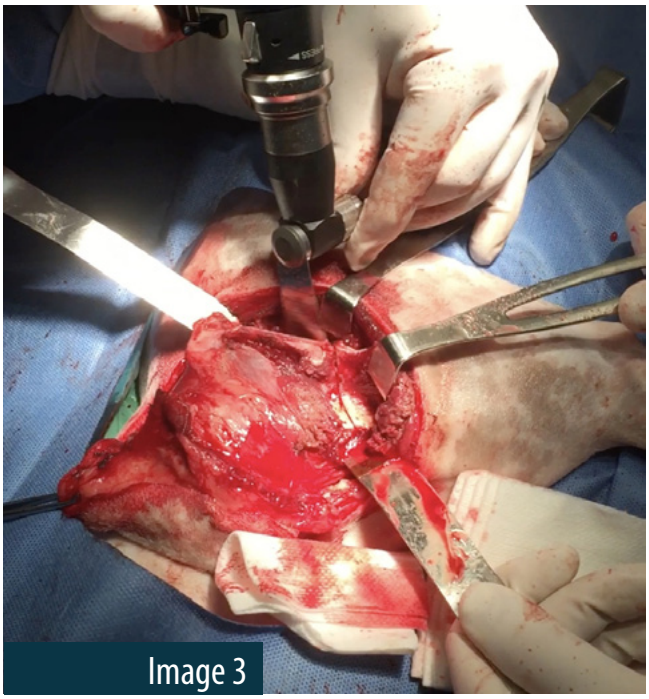

Image 3

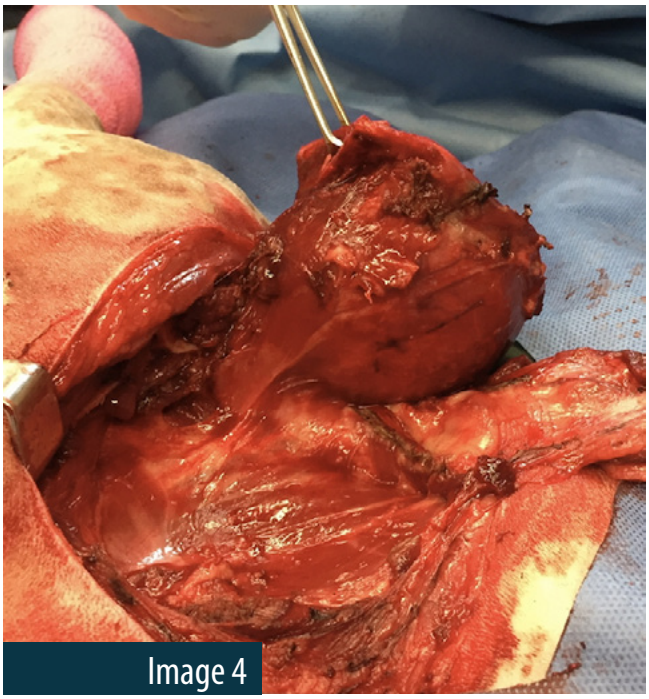

Image 4

Une dissection méticuleuse a permis de sectionner les muscles entourant la masse afin de faire l'excision complète de celle-ci en incluant les muscles profonds et le segment de scapula sectionné (image 5). Un drain actif de type Jackson-Pratt a été mis en place. Quatre tunnels osseux ont été forés dans la partie craniale et proximale de la scapula restante (image 6) pour permettre le passage de 4 points de PDS 2-0 joignant le bord de la scapula aux muscles sectionnés dorsalement (rhomboide, trapèze). Ces sutures ont permis de repositionner la scapula plus proximalement et cranialement et de la stabiliser sur le thorax. Le rebord sectionné de l'épine scapulaire a été arrondi avec une rape à os. Les plans musculaires (muscle supraépineux, trapèze, omo-transversaire et portion épineuse du deltoide) ont été suturés avec du PDS 2-0. Le reste de la plaie a été refermé en 3 plans.

Les radiographies post-opératoires permettent de visualiser la scapulectomie partielle (image 7).

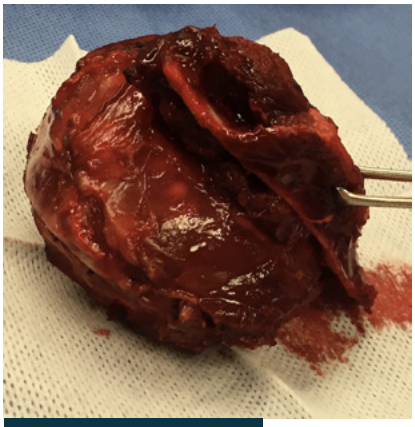

Image 5

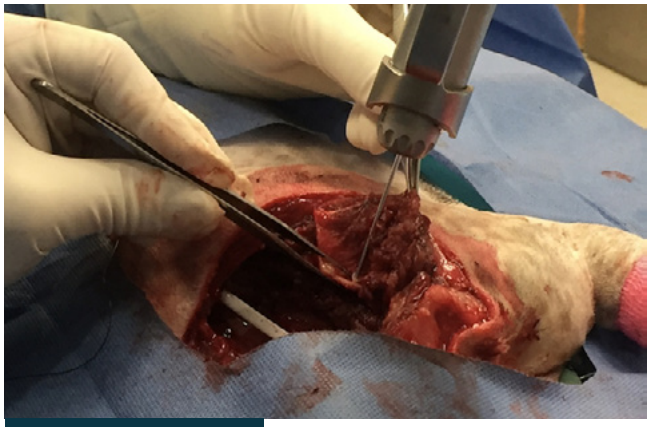

Image 6

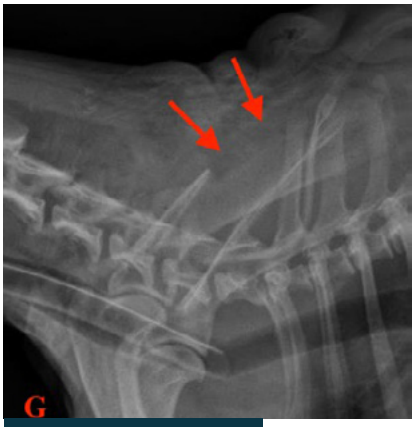

Image 7

Une analyse histopathologique a été réalisée. Le diagnostic présomptif de sarcome des tissus mous (grade II) a été confirmé. L'excision était complète avec des marges saines.

La chienne a commencé à utiliser le membre opéré durant la semaine suivant la chirurgie et une boiterie légère a été notée au retrait des points (Image 8.). Aucune boiterie n'a été observée lors du suivi à 10 semaines post opératoires et la chienne était confortable aux manipulations de l'épaule gauche (Image 9).

Image 8



Image 9

DISCUSSION

Préalablement à la réalisation d'une scapulectomie, certains examens complémentaires (IRM ou CT-SCAN) sont nécessaires pour établir le plan de traitement chirurgical idéal et confirmer la faisabilité d'une chirurgie de préservation du membre. En effet une scapulectomie partielle est envisageable chez les patients dont seule la partie proximale de la scapula est affectée pour permettre d'obtenir des marges de 2 à 3 cm distalement à la tumeur (4).

Une scapulectomie partielle (exérèse de moins de 75% de la scapula) implique de retirer une certaine quantité de la portion proximale de la scapula tout en préservant la cavité glénoide, le col, l'acromion ainsi que les muscles infra et supraspinatus dans leur portion distale permettant une meilleure stabilité de l'articulation de l'épaule comparativement à une scapulectomie subtotale (exérèse de plus de 75% de la scapula en conservant la cavité glénoïde de la scapula et une portion du col) (4).

Dans différents rapports de cas, la fonction post-opératoire du membre était décrite comme bonne à excellente chez 6 des 6 patients traités (1), 4 des 5 patients traités (3) et 3 des 4 patients traités (5). Sept scapulectomies partielles ont été réalisées, six subtotales et une scapulectomie totale (exérèse de la scapula dans sa totalité en incluant la cavité glénoïdale). Les chondrosarcomes et les ostéosarcomes sont les deux tumeurs les plus fréquentes affectant la scapula. Les tumeurs traitées étaient des ostéosarcomes (5/14), chrondrosarcomes (3/14), hémangiosarcome (3/14) et sarcome des tissus mous (3/14), références 1,3 et 5.

Le temps de survie des chiens atteints de sarcomes des tissus mous varie selon les études de 3 à 6 ans si les marges obtenues sont saines (tous types de chirurgies confondues). Sur 7 cas de sarcome des tissus mous traités par scapulectomie (2), la médiane de survie était de 412 jours (107-2342 jours).

Les scapulectomies partielles ou subtotales sont des procédures chirurgicales permettant de préserver les membres thoraciques de patients atteints de tumeur scapulaire ou périscapulaire avec adhérence à la scapula. Elles peuvent permettre de réaliser des excisions complètes avec des marges saines et de préserver une fonction du membre opéré presque normale. Une démarche sans douleur est souvent obtenue (4).

1. Kirpensteijn J., Straw RC., Pardo AD. Partial and total scapulectomy in the dog. J Am Anim Hosp Assoc 1994 30, 313-319

2. Montinaro V., Boston SE, Burraco P., Culp WTN., Romanelli G., Straw R., Ryan S. Clinical outcome of 42 dogs with scapular tumor treated by scapulectomy : A veterinary society of surgical oncology (VSSO) retrospective study (1995-2010). Vet Surg 2013 42, 943-950

3. Norton C., Drenen CM., Emms SG. Subtotal scapulectomy as the treatment for scapular tumour in the dog: a report of six cases. Aus Vet J 2006 84, 364-366

4. Tobias KM., Johnston SA. Veterinary Surgery small animal (volume two), Saunders Elsevier, Saint Louis, 2012, 1196p.

5. Trout NJ., Pavletic MM., Kraus KH. Partial scapulectomy for management of sarcomas in three dogs and two cats. J Am Vet Med Assoc 1995 207, 585-587.